Aus dem gerichtlich-medizinischen Institut der Universität München
(Vorstand: Prof. Dr. Merkel)

Zur Kasuistik der im Herzen eingeheilten Geschosse und Geschoßteile.

Inaugural-Dissertation

zur
Erlangung der Doktorwürde
in der gesamten Medizin
verfaßt und einer
Hohen Medizinischen Fakultät der
Ludwig-Maximilians-Universität zu München

vorgelegt von

J. M. A. Schaffeld
aus München.

1939

Buchdruckerei F. W. Fretlöh, Bochum

Referent: Professor Dr. Merkel.

Tag der mündlichen Prüfung: 16. Dez. 1938.

R. UNIV.
BIBLIOTHEEK
LEIDEN

Gedruckt mit Genehmigung der Medizinischen Fakultät
der Ludwig-Maximilians-Universität zu München.

Meiner Mutter!

Bis zum 17. Jahrhundert dachte man allgemein, daß jede Verletzung des Herzens, das als Sitz der Seele betrachtet wurde, unbedingt zum Tode führen müßte.

Jedoch glaubten auch schon in frühester Zeit viele Autoren an die Möglichkeit einer Heilung von Herzwunden. Jakob Hollerius (1500) versicherte, „daß Fleisch und Pulpa des Herzens verwundet sein könnten, ohne daß der Tod eintreten müsse" und ebenso erklärte Fernelius (um 1550) in seiner Pathologia Lib., daß Wunden des Herzens dann nicht tödlich seien, wenn nicht die Kammern eröffnet wären. „Vulnera cordis non esse letalia", sagte P. Stoll (1662) in kühner Behauptung, und seitdem sind eine große Anzahl von Herzverletzungen beschrieben worden, wo der Patient noch lange nach der Verletzung lebte, und wo man noch nach Jahren bei Sektion als Nebenbefund eine Narbe oder sogar einen im Herzen eingekapselten Fremdkörper fand.

Die ersten Fremdkörper im Herzen beobachtete man beim Tier und schon Galen erzählt, daß ein Hirsch längere Zeit mit einer Pfeilspitze im Herzen gelebt habe. Sanktorius (1570—1640) experimentierte schon zur Klärung dieser Frage am Kaninchenherzen.

Beobachtungen am Menschenherzen waren bis in die neuere Zeit aber nur sehr wenig gemacht worden, vor allem auch deshalb, weil die Durchführung der Sektion oft und noch sehr lange den größten Schwierigkeiten begegnete.

Obwohl schon 1868 G. Fischer an einem großen Material von 452 Fällen von Herzverletzungen 47 Spontanheilungen beschrieb und somit zeigte, daß Herzwunden eine nicht so schlechte Tendenz zur Heilung haben, standen die Herzverletzungen bei den Chirurgen doch noch sehr lange in Ungnade, sodaß noch 1881 kein geringerer als Billroth jeden Eingriff am verletzten Herzen als mit dem Verantwortungsgefühl eines Arztes unvereinbar erklärte.

Erst Farina und Capellen führten die erste Herznaht 1896 in Rom durch, leider aber ohne Erfolg. Doch schon im Jahre darauf, 1897, gelang es Ludwig Rehn in Frankfurt, eine Herzwunde noch nach 48 Stunden zu nähen und den Patienten zu retten.

Seit jener genialen Großtat Rehn's verloren nun die Herzwunden den ihnen anhaftenden Ruf der absoluten Tödlichkeit,

und sicher viele Hunderte wertvoller Menschenleben sind seitdem durch die Herznaht gerettet worden.

Da die Herznaht aber natürlich doch noch eine hohe Sterblichkeitsziffer aufweist, ist die Frage der Spontanheilung, und was uns besonders interessiert, der Spontaneinheilung von Fremdkörpern, erneut in den Brennpunkt des Interesses gerückt worden. Unter dem oben erwähnten Material von G. Fischer finden sich 12 von 47 Fällen, bei denen Fremdkörper im Herzen eingeheilt sind. Seitdem dann die Röntgenstrahlen immer mehr zur Klärung der Diagnose herangezogen wurden, entdeckte man öfter als Nebenbefund reaktionslos eingeheilte Fremdkörper, vor allem Geschosse und Geschoß-Splitter im Herzen, die dem Träger keinerlei Beschwerden verursachten.

Die klinischen Berichte von reaktionslos eingeheilten Fremdkörpern häufen sich in letzter Zeit immer mehr, jedoch sind die Sektionsberichte immerhin noch sehr selten, und ein jeder derartiger Befund bei einer Sektion ist wohl der Veröffentlichung wert.

Sowohl wegen der möglichen Verletzungen als auch wegen der operativen Freilegung sei ein Wort zur Topographie des Herzens gesagt. Die sternocostale Projektionsfigur des Herzens ist ein unregelmäßiges Viereck. Die anatomische Größe des Herzens entspricht ungefähr der Faust. Die Lage wechselt ein wenig mit den Phasen der Herztätigkeit, der Atmung, der Stellung des Körpers, dem Alter des Individuums und dem Geschlecht. Das Herz liegt, im Herzbeutel eingeschlossen und zwischen beide Pleurasäcke eingeschoben, in der vorderen, unteren Abteilung des Mediastinums dem Zwerchfell auf. Herz und Herzbeutel liegen zwischen den beiden Lungen und sind durch das Brustbein und die Rippen nach vorne, durch Rippen und Wirbelsäule nach hinten gut geschützt. Der Herzbeutel liegt der vorderen Brustwand bekanntlich nur in einem kleinen dreieckigen Bezirk unmittelbar an, so daß Verletzungen, die in diesem Bereiche eindringen, ohne Eröffnung der Pleurahöhlen direkt durch den Herzbeutel ins Herz eindringen. Von beiden Seiten schieben sich jedoch zwischen Herzbeutel und Brustwand die Lungen ein, aus welchem Grunde bei den meisten Herzverletzungen auch Teile der Lungen und die Pleuraräume miteröffnet bezw. durchschlagen sind.

Trotz seiner geschützten Lage ist das Herz vielen Traumen ausgesetzt. Man kennt außer den Folgen stumpfer Gewalteinwirkungen (Jordan) die mit oder ohne gleichzeitige Verletzungen des vorderen Brustkorbes erfolgen, Stich-, Hieb-, Schnitt-, Pfählungs- und Schußverletzungen des Herzens. Den weitaus größten Prozentsatz stellen die Schußverletzungen dar. Man unterscheidet hierbei Streifschuß-, Durchschuß- und Steckschußverletzungen.

Wie schon gesagt, ist die direkte Herzverletzung, von außen erfolgend, durch Schuß oder Stich am häufigsten beobachtet worden. Sie weist meist eine Verwundung als äußeres Zeichen der stattgehabten Verletzung auf, wenn die Durchtrittsstelle nicht so klein war, daß sie sich nicht gleich wieder verschließt, wie das bei der Elastizität der Gewebe leicht denkbar ist, und wie das Biffi 1889 an seinem Fall nachwies, und wie das überhaupt bei kleinsten Granatsplittern auch sehr leicht der Fall sein kann.

Die äußere Veranlassung zur Herzschußverletzung bilden tagtäglich Selbstmord und Verbrechen in allen möglichen Formen und Unfälle jeder Art, durch Trunkenheit und Leichtsinn verschuldet, und in der Vergangenheit in der Hauptsache die Schußverletzungen des Krieges. Gerade der Weltkrieg hat uns, wie auch sonst, so gleichfalls auch hier, ein reiches Material an Herzschußverletzungen gebracht.

Die Herzdurchschüsse haben wohl ihrer Wirkung nach pathologisch-anatomisches Interesse, aber klinisch scheiden sie von vornherein aus, da sie fast ausnahmslos binnen kurzer Zeit tödlich wirken, durch hydrodynamische Sprengwirkung, Berstung oder Lochschüsse und meist infolge der Rasanz der Geschosse große Teile des Herzens zerstören und abreißen. Wenden wir uns nun den Steckschüssen zu, so können wir sagen, daß zu deren Zustandekommen eine viel geringere Geschwindigkeit und überhaupt keine Sprengwirkung die Voraussetzung bilden.

Der anatomische Effekt einer Schußverletzung wird durch sehr viele Faktoren bestimmt. Der wichtigste Faktor ist das Geschoß selber. Die Art des Projektils nach Gestalt, Gewicht Größe und Oberfläche ist ebenso wichtig, wie die Art der Bewegung. Für letztere sind maßgebend die Geschwindigkeit und die besonderen Bewegungsformen, wie Rotation, Pendeln und Überschlagen (z. B. bei Granatsplittern und den sogenannten Querschlägern). Diese angeführten Faktoren machen es verständlich, daß aus der Größe des Hauteinschußes kein Schluß auf den Umfang der in der Tiefe gesetzten Gewebsverletzung gezogen werden darf, weil sich hinter kleinen Einschüssen oft größte Gewebszertrümmerungen verbergen können.

Eine andere Faktorengruppe, welche für die Schußwirkung maßgebend ist, wird durch die getroffenen Körpergewebe selbst bestimmt. Die physikalischen Besonderheiten der einzelnen Gewebe bezw. Organe, ihr verschiedener Aggregatzustand, die Elastizität, der Wassergehalt und andere, sind in erster Linie zu nennen. Der wechselnde Widerstand, den die Organe infolge dieser verschiedenen Eigenschaften dem Projektil entgegensetzen, kommt zwar nicht für die mit höchster lebendiger Kraft einwirkenden Geschosse in Betracht, doch ist er von großer Bedeutung für die matteren Projektile. Wollte man eine Skala von den am

meisten vulnerablen bis zu den widerstandsfähigsten Organen aufstellen, so würde am Anfang Gehirn, Milz, Leber, und am Ende Muskeln, Lunge, Haut und elastische Häute stehen. Bei muskulösen Hohlorganen spielt der Füllungs- und Kontraktionszustand im Augenblick der Verletzung eine übergeordnete Rolle.

In Bezug auf die allgemeinen anatomischen Verhältnisse einer Schußwunde unterscheidet Borst drei bestimmte Zonen, die für den Verlauf der Heilung sowie für die Infektion von Bedeutung sind. Diese Zonen sind der primäre Schußkanal, ferner die den Schußkanal umgebende Zone der direkten traumatischen Nekrose, endlich die weiter nach außen folgende Zone der molekularen Erschütterung, die bei Steckschüssen infolge der schwächeren Stoßwellen nicht so breit ist wie bei Durchschüssen.

Bei den Friedensschußverletzungen des Herzens handelt es sich meist um kleinkalibrige Waffen. Im Kriege dagegen, wo wir eine ungleich größere Zahl von Herzverletzten haben, sind fast alle Geschoßarten, wenn auch im wechselnden Prozentsatz, beteiligt. Am häufigsten gelangten dort Infanteriegeschoß- und Granatsplitterverletzungen zur Beobachtung.

Über diese Tatsache gibt uns nachstehende Tabelle Aufschluß. Es handelt sich um Material aus dem Weltkrieg (1914 bis 1918). Interessant hierbei ist, daß sowohl der Deutsche (Steffens), wie auch der Russe (Sofoterow) zu dem ungefähr gleichen Ergebnis bei fast gleichem Material kommen. Steffens berichtet über 109 Fälle von Herzsteckschüssen und Sofoterow über 110 Fälle. Beide Autoren kamen zu dem gleichen Ergebnis, daß die Infanteriegeschosse und Granatsplitter den größten Anteil zu den Herzsteckschüssen stellen.

	Infanteriegeschoß	Granatspl.	Schrapnelle	Revolver, Bomben, Handgranate etc.
Steffens	37 (33%)	47 (44%)	15 (13,5%)	10 (7%)
Sofoterow	(70 62%)	10 (9%)	10 (9%)	20 (18%)

Herzverletzungen müßten bei der hohen Zahl der Brustkorbverletzungen, die fast $^1/_{10}$ aller Schußverletzungen im Kriege ausmachten, sehr häufig sein, da nach ungefährer Schätzung von Kronenfels die Treffoberfläche des Herzens einschl. der großen Gefäße ca. $^1/_4$ des gesamten Thorax beträgt. Nach O. Götze wechselt die Zahl der Brustschüsse nach Art des Krieges. Im Bewegungskrieg ist sie größer als im Stellungskrieg. Im Bewegungskrieg überwiegen erklärlicherweise die Infanterieschüsse, und die Verletzungen sind durchweg leichter. Nach Franz beträgt der Anteil der Brustschüsse des Weltkrieges an der Gesamtzahl der Verwundungen nur 6,2%.

Daß aber in Wirklichkeit nur verhältnismäßig wenig Herzverletzte zur Behandlung gelangen, liegt zweifellos in erster Linie daran, daß der größte Teil schon auf dem Schlachtfeld oder auf dem Transport oder Verbandsplatze stirbt. Nur sehr wenige gelangen in die Feld- und Kriegslazarette. Von den in klinische Behandlung Gelangenden gehen dann nach Borchard's und Gerhard's Angaben noch 44% infolge Infektion zugrunde, von denen aber, die zur Heilung gelangen, behält der weitaus größte Teil subjektive und objektive Beschwerden, die Zirkulation beeinträchtigende entzündliche Folgezustände in Form von Adhäsionen und Verwachsungen. Von allen geheilten Fällen sind dann schließlich nur 13% wirklich geheilt und beschwerdefrei, sofern man einen Geschoßträger als geheilt bezeichnen kann.

Einen wesentlichen Beitrag zur Klärung der Fremdkörpereinheilung im Organismus bildeten die Untersuchungen von von Baeyer. Nicht nur für die Frage der zum Zwecke der operativen Heilung dem menschlichen Körper eingeführten Substanzen, sondern auch für die unfreiwillig dem menschlichen Organismus einverleibten Fremdkörper waren diese Untersuchungen von größter Wichtigkeit.

Bei der Fremdkörpereinheilung sind die chemisch-physikalischen Vorgänge, die zwischen dem differenden Fremdkörper (Kupfer, Messing, Eisen) und dem Organismus stattfinden, von überragender Bedeutung. Das spezifische Gewicht, die Größe, die Beschaffenheit der Oberfläche und die elektrische Wirkung beeinflussen die Einheilung, und nicht zuletzt hat die Bewegung eminenten Einfluß auf alle diese Vorgänge. Infolge des Überwiegens dieser oder jener Eigenschaft kann auch einmal ein Fremdkörper nach außen oder in Körperhöhlen ausgestoßen werden oder zur Wanderung gelangen, wie Haberland beschrieb. Wir finden in der Literatur einige interessante Berichte darüber. Man kann jedoch bei Geschossen und Geschoßteilen die Fremdkörperwanderung als sehr selten bezeichnen. Häufiger ist dann schon der indirekte Einbruch in ein Gefäß und die darauf folgende embolische Verschleppung (Walcher). Von diesen zuletzt ausgeführten Vorkommnissen kann man aber nur bei Früheinheilung sprechen, in späteren Stadien, z. B. Jahre nach einer Steckschußverletzung, ist nie eine Geschoßwanderung beobachtet worden, was auch aus von Baeyer's Untersuchungen sehr gut zu erklären ist.

Von Einheilung sprechen wir dann, wenn die Vorgänge, die durch die Einverleibung eines Fremdkörpers im Organismus hervorgerufen werden, und die nicht zur Ausstoßung geführt haben, zum Abschluß gekommen sind. Da in den meisten Fällen die Reaktion des Organismus auf den Fremdkörper nicht völlig abläuft, kann man streng genommen von einer vollendeten Einheilung oder von einem „eingeheilten Fremdkörper" nicht spre-

chen. Man muß hier dem praktischen Sprachgebrauch Rechnung tragen und die Einheilung dann als abgelaufen betrachten, wenn die Vorgänge zu einem gewissen Abschluß gekommen sind, d. h., wenn sie sich nicht mehr wesentlich ändern. Von den meisten Autoren wird dieser Zeitpunkt mit 10 bis 13 Tagen angegeben, was sicher in vielen Fällen zu kurz sein dürfte.

Diese verschiedenartigsten oben angeführten Fremdkörperreize wirken auf den Organismus proliferierend ein. Es sammeln sich um den Fremdkörper Zellen des Binde- und Gefäßendothelgewebes, die dann die überragende Rolle bei der Narben- und Granulationsbildung und Einkapselung spielen. Es sind vor allem Fibroblasten und Rundzellen, Wanderzellen, Plasmazellen und Mastzellen beteiligt. Bezeichnet man die Gesamtheit der mit dem Organismus in Verbindung stehenden Neubildungen um einen chemisch-differnten Fremdkörper als Kapsel, so sieht man (nach von Baeyer) drei Hüllen, die Orthohülle, die aus derbem, parallelfaserigen Bindegewebe besteht und die Grenze gegen die gesunde Umgebung bildet. Dann folgt nach innen zu die spongiöse Metahülle, und als innerste Schicht zeigt sich die Parahülle, die aus lockerem Füllgewebe besteht und oft auch eine eiterartige Flüssigkeit enthält, die aber nach den neuesten Untersuchungen nicht keimhaltig ist oder zu sein braucht.

Der Einkapselungsprozeß im Organismus ist ferner noch abhängig von der Gewebsart, in der der Körper liegt. Im Muskelgewebe sieht man leere Muskelhüllen beteiligt, ohne kontraktile Substanz, die dem Fettgewebe täuschend ähnlich sehen, und die von Oppel als Myoblasten bezeichnet.

Die Einheilung von Fremdkörpern im Herzen legte von Oppel durch Versuche am Kaninchenherzen eingehender klar. Er zeigte, daß der Herzmuskel die Tendenz hat, Fremdkörper verhältnismäßig leicht und reaktionslos einzuheilen. Es wurde zuerst der grauweiße Überzug über einen Fremdkörper im Herzen irrigerweise als Endokardvorstülpung gedeutet. Nach von Oppel gestalten sich die Vorgänge wie folgt: Um die Spitzen von Fremdkörpern, die in der Herzwand stecken bleiben und ins Lumen ragen, also das Endokard durchbohrt haben, lagert sich zuerst ein Blutgerinsel ab. Das Gerinsel hat die Form eines Kegels, dessen Basis auf der Herzwand steht und dessen Spitze an der Spitze des Fremdkörpers liegt. Im weiteren Verlauf wird das Gerinnsel bindegewebig organisiert. Die sehr regenerationsfähigen Deckzellen des Endokard teilen sich in senkrechter Richtung und allmählich schiebt sich so eine einfache Deckzellenschicht über den ganzen Kegel, so daß sich schließlich das Ganze makroskopisch als ein weißer Thrombus darstellt. Als Endzustand erscheint dann der ganze Fremdkörper von einer bindegewebigen Kapsel umgeben, die an der Oberfläche mit Deckzellen bekleidet ist. Endokard und Epikard verhalten sich hier fast gleich.

Während noch Binaghi 1899 an die Möglichkeit der Regeneration von Herzmuskelzellen glaubte, wies von Oppel einwandfrei nach, daß es eine solche, oder auch nur ähnliche Vorgänge im Herzmuskel nicht gibt. Er führte im Virchow'schen Institut unter Leitung des Altmeisters der Cellularpathologie selber seine Versuche am Kaninchenherzen durch und kam zu einschlägigen Resultaten, aus denen folgendes zusammengefaßt sei:

An der innerhalb des Herzmuskels auftretenden Entwicklung von Granulationsgeweben beteiligen sich wohl Zellen muskulären Ursprungs, die aber nicht Muskelzellen selbst sind. Ein auf diese Weise entstandenes Gewebe kann man deshalb wohl als „myogenes Bindegewebe" bezeichnen. Es liegen aber keine Beweise vor, die einen direkten Übergang von Muskelgewebe in Bindegewebe oder auch umgekehrt wahrscheinlich machen. Die dauernde Kapsel oder Narbe, das Endresultat des Granulationsprozesses, ist nur aus bindegewebigen Elementen zusammengesetzt. Nach Klose geht die Bildung einer Herzmuskelnarbe vom spärlichen Myokardstroma aus. Eine anatomisch genügende Narbenfestigkeit ist nach diesem Verfasser erst nach Ablauf von Monaten zu erwarten.

Anitschkow dagegen bestätigt die von von Oppel nachgewiesenen Zellen myogenen Ursprungs. Er spricht direkt von myogenen Granulationsgeweben. Da die Fibroblasten im Myokard offenbar in zu geringer Anzahl vorhanden sind, um in kurzer Zeit die enorme Menge fixer Granulationselemente bilden zu können, die für den Ersatz der zugrunde gegangenen Muskelfasern nötig sind, wird das notwendige Zellenmaterial seitens der zerfallenden Muskelelemente selbst geliefert, deren Kern und perinucleärer Protoplasmasaum zu freien Myozyten werden. Marchand, der eine Herzwunde beim Menschen nach 10 Tagen beobachten konnte, kam zu der Überzeugung, daß die Heilung durch Narbenbildung zustande kommt und zwar durch Wucherung des angrenzenden Bindegewebes, die das zugrunde gegangene Muskelgewebe fibrös ersetzt, also eine sogenannte „fibröse Myokarditis".

Die histologischen Erkenntnisse stellen in der Frage der Fremdkörpereinheilung zwar den Hauptbeitrag in pathologisch-anatomischer Hinsicht dar, doch auch die pathologische Physiologie darf bei der Betrachtung der Herzschüsse und deren Ausgang nicht ganz außer Acht gelassen werden.

Bei fast allen Fällen von Herzsteckschüssen finden wir immer wieder die Angabe der Synkope, des plötzlichen Herzstillstandes infolge von Herzlähmung, wie er bei der Chloroformnarkose auch in seltenen Fällen beobachtet wird. Die Synkope ist nicht nur ein natürlicher, rationeller Schutzfaktor, sondern vielmehr ein Akt höchsten physiologischen Sinnes, und unser Wissen

darüber ist noch lange nicht ausreichend. Bei der Behandlung von Herzsteckschüssen darf ihr Ablauf keinesfalls gestört werden, und jeder Eingriff während ihres Bestehens ist streng verboten.

Koch konnte bei seinen Fällen auch die Synkope mit nachfolgender Bewußtlosigkeit beobachten. Ebenso berichtet Sowiakowski darüber und sieht dieses Symptom als charakteristisch für Herzverletzungen an. Herzbeklemmungen, Angstgefühle und Pulsarythmien, die nach diesem Verfasser auch charakteristisch und für Herzsteckschüsse als obligatorisch anzunehmen sind, sind nach den meisten anderen Autoren nicht zu belegen.

Um uns nun über die subjektiven und objektiven Früh- und Spätbeschwerden, sowie die klinischen Befunde bei eingeheiltem Herzsteckschuß genauer zu orientieren, wollen wir nun über den Fall, der als Zufallsbefund im Gerichtlich-medizinischen Institut in München seziert wurde, und der die Anregung zu dieser Arbeit bildete, kurz berichten, um dann einige wichtige Kenntnisse klar herauszustellen.

Krankengeschichte.

(Die ganzen Krankengeschichten erhielten wir auf Anforderung vom Hauptkrankenbuchsammellager nach der Sektion des L. mit ihrem überraschenden Befund.)

Georg Lambrecht, Zementeur, geboren am 6. 10. 96 in München, wurde am 25. 8. 1914 zum Kriegsdienst eingezogen zum Ersatz-Batl. 2 Inf.-Regt. Rekr.-Dep. 2. Vor dem Einrücken ins Feld war er nie ernstlich krank, er kann sich auch an keine Kinderkrankheiten erinnern. Sein Vater starb an einer Lungenkrankheit, die Mutter lebt noch.

Am 21. 11. 1914 wurde L. zum Felddienst beordert und diente im 3. Res.-Inf.-Regt. 2. Komp. im Felde.

Am 6. 2. 1915, um 5 Uhr nachmittags, wurde L. im Schützengraben bei Arras angeblich durch einen Granatsplitter an der linken Brustseite verwundet. Er wurde umgeworfen, aber dann noch gleich im Schützengraben verbunden. Er hatte sofort nach der Verletzung Atembeschwerden und starkes Bluthusten. Den zweiten Verband erhielt er auf dem Verbandsplatz Thelos und zum dritten Male wurde der Verband beim R. S. K. 1. Beilleull gewechselt. Am 7. 2. 1915 wurde er vormittags 10 Uhr in das Reserve-Lazarett Nr. 4 zu Roeux eingeliefert:

Befund.

Der Patient ist sehr blaß und mäßig dyspnoeisch. An beiden Nasenlöchern findet sich ein wenig eingetrocknetes Blut. Links in der Parasternallinie in der Höhe der dritten Rippe findet sich eine verschorfte, Pfennigstück große Einschußwunde, aber eine Ausschußwunde ist nicht zu finden. Die Lunge zeigt auf der linken Seite absolute Dämpfung bis zur unteren Skapulargrenze

(Hämatothorax) über den oberen Partien derselben tympanitischer Klopfschall. Über dem Dämpfungsgebiet selbst ist das Atemgeräusch aufgehoben, über dem tympanischen Gebiet ist deutliches Bronchialatmen zu hören. Die rechte Lunge ist percutorisch und auscultatorisch ohne Befund (über das Herz fehlen leider hier die weiteren Angaben. Ref.).

10. 2. 1915. Der Patient befindet sich dauernd wohl, die Atemnot ist nur gering, er hat kein blutiges Sputum mehr und auch nur wenig Hustenreiz.

15. 2. 1915 fühlt sich der Patient sehr wohl. Die Einschußwunde ist reaktionslos verheilt und schon jetzt völlig reizlos. Der Thoraxbefund ist auf der linken Seite wenig verändert. Die Dämpfung reicht bis zum dritten Interkostalraum herauf. Atemgeräusch ist jetzt im gedämpften Gebiet schwach zu hören. Kein Bronchialatmen mehr über dem anderen Teil der Lunge.

22. 2. 1915. Dauerndes Wohlbefinden, der Befund ist ohne Änderung.

25. 2. 1915. Der Patient klagte gestern über heftige Schmerzen, besonders in der rechten Oberbauchgegend. Befund: Eine reflektorische Muskelspannung (defense musculaire) im ganzen rechten Rektusgebiet, sonst aber keine peritonialen Erscheinungen.

1. 3. 1915. Dauerndes Wohlbefinden und keine Hämoptoe mehr. Temperatur und Puls sind völlig normal.

7. 3. 1915. Abtransport nach Dourai.

8. 3. 1915. Aufnahme ins Reservefeldlazarett Nr. 7.

10. 3. 1915. Der Patient steht täglich einige Stunden auf und hat sehr wenig Beschwerden.

12. 3. 1915. Die Dämpfung auf der linken Seite besteht noch immer, jedoch ist kein Bronchialatmen mehr zu hören.

16. 3. 1915 wurde der Patient mit dem Lazarettzug in die Heimat entlassen und dann in das Heimatlazarett, Medizinische Klinik Erlangen, aufgenommen.

18. 3. 1915. Aufnahme in Erlangen. Klagen über Schmerzen in der Brustmitte bei Lagewechsel, sonst aber beschwerdefrei.

Befund.

Ein großer Mann von kräftigem Körperbau in etwas heruntergekommenem Ernährungszustande. Die Hautfarbe ist gerötet, die sichtbaren Schleimhäute sind gut durchblutet. Hals und Kopf sind ohne Befund.

Die Brust ist weit und gut gewölbt und zeigt beiderseits normale Atmungsfähigkeit. Die oberen Schlüsselbeingruben sind ein wenig eingefallen. In der linken Mammillarlinie, in Höhe der dritten Rippe findet sich eine kaum Pfennigstück große, gut

verheilte Wunde. Über der ganzen Lunge normaler Klopfschall und reines Vesiculäratmen. Die Lungengrenzen sind überall an normaler Stelle und gut verschieblich.

Die absolute und relative Herzdämpfung ist nicht vergrößert. Der zweite Spitzenstoß ist etwas klappend.

Der Leib ist druckempfindlich und an keiner Stelle leicht eindrückbar.

Krankheitsbezeichnung: Alte Schußverletzung der Brust. Behandlung: Am 19. 3. 1915 Röntgendurchleuchtung: Beide Lungen sind nirgends verschattet. Die Zwerchfellkuppeln sind gut gewölbt und verschieblich. Das noch im linken Brustraum vermutete Geschoßstück ist nirgends zu sehen.

22. 3. 1915. Die Wunde an der linken Brust ist gut verschlossen.

27. 3. 1915. Völlige Vernarbung der Wunde. Subjektiv gibt der Patient noch Schmerzen in der linken Brustseite, besonders hinten unten, an.

28. 3. 1915 erfolgt die Entlassung. Der Befund ist jetzt völlig normal. Die Lungengrenzen sind an normaler Stelle und gut verschieblich. Über der ganzen Lunge ist lauter Klopfschall und reines Bläschenatmen zu hören. Die Röntgendurchleuchtung ergibt helle Lungenfelder und gut verschiebliche Zwerchfellkuppeln.

Der Patient wird als felddienstfähig zum Ersatztruppenteil entlassen.

Lambrecht machte dann ohne jegliche Beschwerden den Krieg bis 1918 weiter mit.

22. 4. 1918 wurde Lambrecht wieder in das Reservelazarett München-Gladbach und zwar wegen Furunkulose aufgenommen.

Anamnese.

Der Vater ist an Lungenkrankheit gestorben, sonst aber keine erbliche Belastung. Bis jetzt war er nie ernstlich krank. 1915 erhielt er bei Arras einen Brustschuß.

An Furunkeln erkrankte er am 14. 4. 1918 und meldete sich am 17. 4. 1918 krank. Er wurde dann hier im Lazarett Schiefbahn aufgenommen. Der Patient klagt über Schmerzen in der rechten Achselhöhle, in der rechten Schulter, im Unterleib und an beiden Beinen.

Befund.

Ein schlecht ernährter Mann, 1,78 cm groß, 60 kg schwer, Haut und Schleimhäute sind blaß. Die Muskulatur ist gering. Fettpolster ebenfalls sehr gering. Lunge, Herz und Unterleibsorgane sind ohne Befund. Auf der rechten Schulterhöhe ein mit

einer Fünfpfennigstück großen Öffnung versehene, schon in Ausheilung begriffener Furunkel. In der rechten Achselhöhle ein in Entwicklung befindlicher Furunkel. An beiden Beinen kleine Furunkel. Urin: Eiweiß ∅, Zucker ∅.

Klinische Diagnose: Allgemeine Furunkulose.

Behandlung: Biozyme und Sublimatbäder.

3. 5. 1918. Mit dem Krankenzug lt. Räumungsbefehl abtransportiert.

5. 5. 1918. Im Reservelazarett Gnesen aufgenommen.

Vorgeschichte: Von Schiefbahn nach hier überwiesen. Befund: Auf der rechten Schulter, 3 querfingerbreit über der rechten Schulterblattgrube, befindet sich eine Markstück große, noch frisch aussehende flache Wunde, die von einem Geschwür (Furunkel) herrührt.

Behandlung: feuchter Verband.

10. 5. 1918. Wunde sieht gut aus und ist mit frischem Schorf bedeckt.

14. 5. 1918. Entlassungsbefund: Mittelgroßer, ziemlich kräftiger Mann im mäßigen Ernährungszustande. Innere Organe sind o. B. Die Wunde auf der rechten Schulter ist fast verheilt und noch mit frischem Schorf bedeckt. Lambrecht wird als J. g. v. H. normal und weniger als 10% erwerbsbeschränkt zu seinem Ersatztruppenteil in das Revier entlassen. K. d. B. liegt vor.

26. 2. 1918. Vom Ers.-Batl. Res.-Inf.-Regt. 3 Gn.-Komp. Memmingen vom Kriegsdienst entlassen.

15. 1. 1919 heiratete Lambrecht.

16. 3. 1921. Erster Rentenantrag.

Lambrecht erscheint auf dem Versorgungsamt in München und erhebt nachträglich Versorgungsansprüche.

Begründung: Wegen Verwundung an der Brust und wegen Magenleidens. Er gibt folgendes an: Verwundet wurde ich am 6. 2. 15 beim 3. Res.-Inf.-Regt. 2. Komp. in der Schlacht bei Arras. Ich war deswegen 4 Monate in Lazarettbehandlung, zuletzt in der Medizinischen Klinik in Erlangen. Das Magenleiden führe ich zurück auf die unregelmäßige und schlechte Verpflegung und auf Erkältung während der Kämpfe an der Somme und in Flandern. Wegen dem Magenleiden war ich 1918 etwa 2 Monate im Lazarett zu Memmingen. Infolge meines Magenleidens bin ich nicht mehr in der Lage, meinen Beruf als Zementeur auszuüben, da ich durch das Arbeiten beim Bücken große Schmerzen bekomme. Ich stehe gegenwärtig wegen Magenleiden in ärztlicher Behandlung bei Herrn Dr. Hartmann, Kurfürstenplatz Nr. 8. Ich bitte um Bewilligung einer entsprechenden Rente.

16. 4. 1921. Lambrecht erhält 30% Minderung der Erwerbsfähigkeit durch D. B. bedingt zugesprochen.

6. 10. 1921 wurde er Zimmermannslehrling.

5. 3. 1923 wegen „Magenleiden" von Dr. Hartmann behandelt.

13. 4. 1923 wurde erneut Antrag auf Rentenerhöhung gestellt und nun wurde ein ärztliches Gutachten von Dr. Broxner eingeholt.

Vorgeschichte: Am 6. 2. 1915 bei Arras an der linken Brust verwundet, bis 29. 3. 1915 in Lazarettbehandlung, dann felddienstfähig, zum Ersatztruppenteil entlassen und am 10. 5. 15 wieder ins Feld.

Am 18. 4. 1918 an Furunkulose erkrankt, am 14. 5. 1918 entlassen. In seinem ersten Rentenantrag gibt L. an, im Frühjahr 1920 an Magengeschwür erkrankt und 6 Wochen in Behandlung bei Dr. Hartmann gewesen zu sein. Wegen des Magenleidens sei er auch schon ungefähr 4 Monate im Lazarett behandelt worden. Seitdem jedes Frühjahr 6—8 Tage lang an Magenschmerzen krank. Klagen: der Patient leidet an Magenbeschwerden, die er auf schädigende Einflüsse des Felddienstes und auf die Verwundung am 6. 2. 1915 zurückführt. Befund: Alter: 36 Jahre, Größe 180 cm, Gewicht: 67 kg. Ein Mann von großem, schmächtigem Körperbau, in mäßigem Ernährungszustande. Die Hautfarbe ist etwas blaß. Auf der linken Brustseite, in Höhe der 3. Rippe, etwas außerhalb des linken Brustbeinrandes, befindet sich eine Pfennigstück große, belanglose Narbe. (Einschußnarbe?) Eine Ausschußnarbe besteht nicht. Über den Lungen ist überall reines, weiches Bläschenatmen und normaler Klopfschall. Das Herz ist perkutatorisch und auskultatorisch o. B. Der Leib ist gut gewölbt, leicht eindrückbar und zeigt an keiner Stelle Druckschmerzen. Leber und Milz sind nicht vergrößert.

Röntgenbefund: Lunge o. B., Herz o. B. Der Pylorus ist leicht verzogen. Die Schleimhautfalten sind verwaschen und zeigen eine exzentrische Abschnürung (Pylorus-Ca oder Ulcus). Der Befund wurde vom Röntgeninstitut Dr. Becker überprüft und bestätigt.

Gutachten: 1. Steckschuß in der Herzmuskulatur,

2. Verziehung und Reizzustand des Magens nach Magengeschwür.

Zu 1) D. B. durch Verwundung vom Feind liegt vor.

Zu 2) Im Felde nie magenkrank. Nach eigenen Angaben im Frühjahr 1920 erstmalig erkrankt. D. B. liegt hier nicht vor.

Krankheitsbezeichnung für den Rentenbescheid:

1. Brustteckschuß (15%).
2. Chronischer Reizzustand des Magens (nicht durch D. B. bedingt).

Seit 13. 4. 1923 auf 15% Minderung der Erwerbsfähigkeit geschätzt (Dr. Broxner). Am 6. 7. 1923 wurde Lambrecht mit 600 000.— Mk. (Inflation) abgefunden.

Nach den Angaben der Ehefrau des Georg Lambrecht soll dieser sich in den Jahren von 1923 bis 1938 manchmal nicht wohlgefühlt haben, doch waren die Beschwerden nie so stark, daß ein Arzt zugezogen wurde.

Erhebungen: Lambrecht wurde am 29. 3. 1938 nach vorangegangenen Auseinandersetzungen mit seiner Ehefrau bei abgerissenem Gasschlauch in seiner Küche tot aufgefunden.

Am 29. 3. 1938 wurde die Leiche des Georg Lambrecht zum Zwecke der gerichtlichen Sektion in das Gerichtsmedizinische Institut der Universität München eingeliefert.

Sektions-Protokoll.

U. S. Nr. 144/29. 3. 38.

A. Äußere Besichtigung.

1. Eine männliche Leiche im Alter von 51 Jahren, von 173 cm Länge und 74 kg Schwere, von kräftigem Körperbau.
2. Die Leichenstarre ist noch vorhanden. Die Totenflecke sind hellrot am Rücken und an den abhängigen Teilen der Gliedmaßen, mit Ausnahme der direkten Aufliegestellen.
3. Der Kopf ist mit graumelierten Haaren bedeckt, bis zu 8 cm lang. Die Gesichtsfarbe ist blaß. Die Augen sind geschlossen. Die Augenbindehäute sind blaß und die Hornhaut ist leicht getrübt.
4. Die Nase ist regelrecht gebildet. Die Nasenöffnungen sind etwas mit Blut beschmiert.
5. Der Mund ist leicht geöffnet, in dem Mundwinkel befindet sich ausgetrocknetes Blut.
6. Auf der Nasenwurzel findet sich eine linsengroße, blutunterlaufene, eingetrocknete Hautabschürfung.
7. Die Ohren sind regelrecht gebildet.
8. Der Hals ist ohne Verletzungen.
9. Der Brustkorb ist breit. Im Bereich desselben finden sich zwei alte, weiße Hautnarben:
   die erste rechts in der hinteren Achsellinie in Höhe der horizontalen Verbindungslinie mit der Brustwarze. Sie ist ungefähr bohnengroß und strahlig eingezogen. (Alter Furunkel?)
   Die zweite liegt links in der vorderen Achsellinie. Die Narbe verläuft sagittal in Höhe der 4. Rippe und ist 1,5 cm lang. Im Gegensatz zur vorher beschriebenen ist sie strichförmig und nicht vertieft.
10. Die Rippen sind frei von Merkmalen alter Brüche.
11. Der Leib ist leicht eingesunken und frei von Narben.
12. Äußere Genitale und Gliedmaßen sind regelrecht gebildet.

B. Innere Besichtigung.

1. Kopfhöhle.

13. Die Kopfschwarte ist blaß und trocken und das knöcherne Schädeldach sägt sich leicht.
14. Die harte Hirnhaut ist blaß und schwer lösbar.
15. Die Hirnoberfläche ist normal gebildet. Die weichen Hirnhäute sind feucht und blutreich. Im Längsblutleiter befindet sich flüssiges Blut.
16. Es finden sich keine Erweichungsherde im Gehirn, Brücke, Kleinhirn und verlängertem Mark.
17. Die Trommelfelle sind in Ordnung.

2. Brust- und Bauchhöhle.

18. Das Fettpolster ist etwa 1,5 cm dick und die Muskulatur ist ziegelrot.

a) Brusthöhle.

19. Die Rippenknorpel schneiden sich leicht.
20. Die Lungen sind voluminös. Es finden sich umschriebene Verwachsungen über dem rechten Unterlappen und dem linken Oberlappen, beide etwas seitlich gelegen und etwa Fünfmarkstück groß. Die rechte Verwachsung liegt in der Höhe der 3. bis 4. Rippe in der hinteren Achselhöhle. Die linke findet sich in der vorderen Achsellinie, 2 cm unterhalb (5. Rippe) der oben beschriebenen Narbe. Auf der Innenseite der linken 5. Rippe, im Bereich der Verwachsung, läßt sich eine 5 mm lange, spornförmige Exostose feststellen.
21. Der lymphatische Schlundring ist o. B.
22. Die Speiseröhre ist leer.
23. In der Luftröhre befindet sich ein wenig Schleim. Die Bifurkationsdrüsen sind bohnengroß und schwärzlich.
24. Die Schilddrüse ist o. B.
25. Der Herzbeutel enthält wenig Flüssigkeit und zeigt keine Verwachsungen. Die Herzoberfläche ist glatt und zeigt keine Sehnenflecke, Verwachsungen oder Narben. Die Größe des Herzens entspricht der Leichenfaust.
26. In der Muskulatur des linken Herzens findet sich auf dem Querschnitt überraschenderweise ein eingeheiltes, etwa linsengroßes Metallstück in der Kammerwand links. Die Klappenapparate des Herzens sind in Ordnung.
27. In der Aorta und der Pulmonalis findet sich flüssiges Blut. Bei Eröffnung und genauer Durchsuchung der Lungen und besonders der linksseitigen Pulmonalgefäße (Pulmonalvenen) finden sich keine freien oder eingewachsenen abgekapselten Fremdkörper mehr, keine Narben.

b) Bauchhöhle.

28. Die Milz ist äußerst blutreich und von derber Beschaffenheit. Die Milzknötchen sind deutlich.
29. Die Bauchspeicheldrüse ist deutlich gezeichnet.
30. Die Leber ist blutreich, die Zeichnung ist gut sichtbar. Eine Leberverfettung mittleren Grades.
31. Die Nieren sind von gehöriger Größe. Die Faserkapsel ist schwer abziehbar. Beide Nieren tragen alte Infarktnarben. Das Nierenbecken ist blaß. — Die Nebennieren sind klein, die Rinde hellgelb, das Mark ist gelbbräunlich.
32. Die Bauchadern enthalten flüssiges Blut, die Intima ist zart.
33. Die Blase enthält 200 ccm Urin (hell), die Schleimhaut ist blaß.
34. Die Hoden sind pflaumengroß, weißlich-grau, und die Substanz ist fadenziehend.
35. Der Magen enthält gelblichen Speisebrei, der sich ebenfalls auch in den oberen Darmschlingen findet. Die Magenschleimhaut ist blaß, keine Narbe, kein Geschwür.
36. Im Dickdarm befindet sich breiiger Kot, die Schleimhaut zeigt keine Besonderheiten.
37. Die Einzeldrüsen sind nicht vermehrt.

Leichendiagnose:

des G. Lambrecht, 51 Jahre alt, sez. 29. 3. 1938, 173 cm lang, 74 kg schwere männliche Leiche, die 2 Hautnarben aufweist.

1. Rechts in der hinteren Achselhöhle in Höhe der Brustwarze eine bohnengroße, strahlenförmig eingezogene Narbe.
2. 1,5 cm lange, strichförmige, sagittal verlaufende Narbe in der linken vorderen Achsellinie in Höhe der 4. Rippe.

In der Hirnsubstanz, Brücke und Medulla oblongata keine Blutungen. Umschriebene Verwachsungen über dem rechten Unterlappen und dem rechten Oberlappen der Lunge.

Starkes Lungenödem.

Ein linsengroßes Metallstück (Granatsplitter) findet sich in der Muskulatur des linken Herzens (Sammlung). Vereinzelte alte Infarktnarben der Nieren, Fettleber.

Starke Blutfüllung der parenchymatösen Organe. Blut ist flüssig. Muskulatur ziegelrot. Tanninprobe.

Todesursache: Co-Vergiftung, mit Leuchtgas (Selbstmord).

Epikrise.

Zusammenfassend können wir nun sagen, daß unser Patient offenbar während seines Lebens niemals objektive Beschwerden

von seiten des Herzens gehabt hat, weshalb auch am Herzen und Herzbeutel kein Befund zu erheben ist. Anatomisch finden sich am Herzen nicht die geringsten Spuren einer abgelaufenen Vernarbung oder sonstigen Reaktion als Folge einer direkten Verletzung.

Der Herzbeutel ist in gewöhnlicher Ausdehnung freiliegend. Es besteht keine Verwachsung mit der Lunge oder mit dem Sternum. Die Innenfläche des Herzbeutels ist sehnig glänzend. Narben lassen sich auch bei genauester Untersuchung nirgends nachweisen.

Das Herz ist in normaler Lage und von gewöhnlicher Größe, es entspricht der Größe der Faust. Nirgends zeigt das Herz eine Narbe, jedoch trägt es reichlich Fettanlagerungen. An der linken Herzseite, mehr nach vorne zu gelegen, im Bereich des linken Ventrikels findet sich als Zufallsbefund beim queren Aufschneiden der Kammern ein etwa erbsengroßer, scharfkantiger, schwarzer Metallsplitter in der Muskelwand des linken Ventrikels in der Tiefe hinter einem Papillarmuskel. Der Metallsplitter ist von einer derben, bindegewebigen Hülle. Die umgebende Muskulatur zeigt keine Veränderung. Es finden sich sonst weder epi- noch endokardiale Verwachsungen, Narben, Schwielen oder Sehnenflecke.

Da nun Rehn und mit ihm die meisten Autoren für jede direkte Herzverletzung eine Pirikarditis fordert, wirft sich von selbst die Frage auf, ob und wie das Projektil anders als direkt durch die Brustwand und Lunge zu seinem Sitz gelangt sein kann. Wir kennen nun in der Literatur zahlreiche Fälle von Geschoßembolie. Zuweilen finden sich Einschüsse in die obere und untere Hohlvene mitt Verschleppung des Projektils in das rechte Herz (Walcher) und von der rechten Kammer aus eine Embolie in die Lunge, wo sich das Geschoß an einer Teilungsstelle der Pulmonalarterie festklemmen kann. Bei offenem foramen ovale, das wir in ungefähr 23% aller Fälle bei Sektionen finden, könnte auch einmal eine paradoxe Embolie zustandekommen. Sehr selten sind ferner auch die Einschüsse in die Lungenvene und die folgende Einschwemmung in das linke Herz.

Daß es in unserem Fall sich mit größter Wahrscheinlichkeit um eine embolische Verschleppung handelte, ergibt sich aus dem gänzlichen Fehlen von Narben oder Verwachsungen an Herz und Herzbeutel und aus dem Fehlen der Angaben über den Herzkollaps. Andererseits ist auch der Sitz des Projektils hinter dem Papillarmuskel ein Lieblingssitz für eingeschwemmte und im Herzen angelagerte Fremdkörper (Riethus). Es wäre auch der linksseitige Hämatothorax besser zu erklären, wenn man annimmt, daß das Geschoß eine Lungenvene eröffnete und durch diese ins Herz gelangte. Die Einschußnarbe liegt auch durchaus nicht in gleicher Ebene mit dem jetzigen Sitz des Geschosses.

Man kann also annehmen, daß das Projektil nach Lungensteckschuß mit Hämatothorax von einer Lungenvene aus über den linken Vorhof in den linken Ventrikel gelangt ist, wo es sich hinter dem Papillarmuskel verfangen hat. Hier hat sich dann ein Thrombengerinnsel um den Fremdkörper gebildet, genau so, wie das auch von Oppel beschrieben hat. Von diesen Thrombenmassen haben sich dann kleine Embolie gelöst, die durch den großen Kreislauf in die Peripherie geschleppt wurden. Als bevorzugter Sitz solcher Embolie kennen wir die besonders engen Endarterien des Gehirns und der Nieren. Wir finden nun auch die Belege für unsere Annahme in den alten Infarktnarben der Nieren.

Rehn sagt ferner ausdrücklich: Die Herzwandsteckschüsse machen stets reaktive Erscheinungen, die sich in peri und epikarditischen Erscheinungen mehr oder minder ausgedehnter, meist schwieliger Prozesse kundtun. — Es ist zwar sehr eigenartig, daß diese Herzsteckschüsse späterhin keine oder nur geringe Beschwerden aufweisen können, das wird ausdrücklich betont und erhellt aus dem Umstand, daß viele Verletzte wieder felddienstfähig und voll arbeitsfähig geworden sind (Steffens, Koch).

Freilich wird in einigen Fällen auch über Beschwerden berichtet. Sie müssen zum Teil auf Verwachsungen bezogen werden, zum Teil auf das Herz selbst, je nach dem Sitz des Geschosses.

Die perikaditischen Verwachsungen und ihre Folgen verdienen weit mehr Beachtung, als man ihnen bisher geschenkt hat. Eine gewisse Reaktion des Pericards auf eine Herzverletzung wird immer stattfinden, jedoch ist es für die Folge sehr wichtig, wie stark die Reaktion ausfällt. Es ist auch denkbar, daß leichtere adhäsive Prozesse, lokale wie auch ausgedehntere, rückbildungsfähig sind. Es sorgt hier vor allem auch die Herzbewegung mit, die leichtere Adhäsionen späterhin wieder löst. Es muß aber betont werden, daß dies nur bei ganz leichtem Verlauf und nur in Ausnahmefällen anzunehmen ist. Es wird die Regel bleiben und muß als Tatsache festgestellt werden, daß jede Herzverletzung eine Perikarditis auslöst, die zwar klinisch oft unerkannt bleibt, deren Folgezustände aber bei jeder Autopsie von Herzverletzten gefunden werden.

Daß in sehr vielen Fällen von Herzsteckschüssen eine Perikarditis nicht erwähnt wird, liegt wohl meistens an den mangelhaften klinischen Untersuchungsmethoden, mit deren Hilfe eine Perikarditis, wenn überhaupt, dann nur sehr schwer und unklar zu diagnostizieren ist. Wie in vielen anderen Punkten, so auch hier, wird stets die Sektion das letzte und entscheidende Wort sprechen. Nach O. Riethus ist Hämoperikard bei Schußverletzungen des Herzens kein regelmäßiger Befund.

In der Mehrzahl der Fälle fehlen entweder die Angaben hierüber, oder es wird ausdrücklich betont, daß am Herzen nichts Abnormes zu finden gewesen ist. Dagegen werden perikarditisches Reiben und Verwachsungen in den meisten Fällen klinisch beobachtet, und später deren Reste als Sektionsbefund erhoben. Unter 53 durch Autopsie sichergestellten Fällen von Herzschußverletzungen (Riethus) vermißt man in 51% jede Angabe über die Beschaffenheit des Perikards, in 32% wird Hämoperikard ausdrücklich angeführt und in 17% sind perikarditische Geräusche zu Lebzeiten beobachtet oder ausgedehnte Verwachsungen zwischen Perikard und Epikard bei der Sektion gefunden worden.

Gerade an Sektionsprotokollen von Herzsteckschüssen fehlt es heute noch, wenn wir auch schon eine ganze Reihe von klinischen Beobachtungen haben. Es wäre wünschenswert und wissenschaftlich zur Klärung der Frage der Herzsteckschüsse von unschätzbarem Wert, wenn alle die klinisch oft lange Jahre über beobachteten Fälle der Sektion zugeführt würden, um die letzten Fragen und endgültigen Zusammenhänge zu klären. Steffens führt neuerdings bei seinen 109 klinisch beobachteten Fällen nur 6 Fälle mit Sektion an. Andere Autoren haben, wie Steffens berichtet, ähnliche Ergebnisse. Sektionszufallsbefunde, wie in unserem Falle, sind schon öfter beschrieben worden.

Wie auf so vielen anderen Gebieten, so auch hier, hat der Weltkrieg eine reiche Fülle von Material gebracht. Weil jedoch, wie erwähnt, nur vereinzelte Fälle zur Sektion gelangen, ist jeder Fall von Herzsteckschuß, der klinisch beobachtet und autoptisch endgültig geklärt ist, der Veröffentlichung wohl wert.

Da unser Patient keine Symptome bot, die auf das Herz als Sitz des Geschosses deuteten, fiel unser Fall im Kriege auch unter die große Kategorie „Bruststeckschuß", solange man den Granatsplitter nicht röntgenologisch entdeckte und eindeutig als zum Herzen gehörig erkannte. Gemeinsam und wesentlich ist für alle Herzsteckschüsse das Fehlen eindeutiger klinischer Symptome, aus welchem Grunde — bis zur allgemeinen Anwendung der Röntgenstrahlen zur Diagnose — die Herzsteckschüsse eben nur durch die Autopsie als solche erkannt werden konnten, deshalb ihrer wahren Natur nach oft verborgen blieben und mit den Lungensteckschüssen als „Bruststeckschüsse" zusammengefaßt wurden.

Koch bezeichnet das Fehlen eindeutiger klinischer Symptome geradezu als pathognomonisch für Herzsteckschüsse. Andererseits stehen die subjektiven Beschwerden in keinem Verhältnis zur Schwere der Verletzung. Die in fast allen Fällen wiederkehrenden allgemeinen Beschwerden: Stiche in der Herz- und Brustgegend, die in die linke Schulter ausstrahlen, erlau-

ben auch keinen Schluß auf das Herz als Sitz des Geschosses. Auch objektive, eindeutig auf das Herz weisende Symptome sind sehr selten festzustellen, wenn wir von der von manchen Autoren angegebenen Synkope absehen. Der Herzbefund ist in allen Fällen normal, der Puls zeigt nichts Auffälliges, und der Blutdruck ist nicht erhöht. Nach Verheilen der fernabliegenden Einschußwunde haben die meisten Geschoßträger sogar wieder Kriegsdienst oder Arbeit verrichtet. Viele haben sogar lange Jahre nicht gewußt, daß sie Geschoßträger sind.

Die Frage der ärztlichen Aufklärung eines Geschoßträgers ist auch oft umstritten worden. Während Steffens auf dem Standpunkt steht, dem Patienten einen solchen Befund unbedingt zu verschweigen, um zu verhindern, daß die ohnehin schon sehr große Zahl der Kriegs- und Rentenneurotiker nicht noch mehr ansteigt, und aus dem bislang noch arbeitendem nützlichen Glied der menschlichen Gesellschaft ein arbeitsscheuer Parasit am Volkskörper wird, sucht Rehn dieser Frage dadurch auszuweichen, daß er jedem Geschoßträger die Operation vorschlägt. Immerhin liegt die Gefahr nahe, daß nach Aufklärung des Patienten im Falle einer Nichtoperation eine traumatische Rentenneurose entsteht. Zu verhindern wäre dies allerdings dadurch, daß man den Geschoßträger, wie in andern Ländern, endgültig abfindet und ihn so wieder seinem Können und Wollen überläßt. Die Spätresultate sind hierbei auch wesentlich besser.

Einige ähnliche Fälle, zwar ohne Sektionsbericht, seien hier kurz angeführt. Steffens berichtet in seiner Beobachtung Nr. 69:

H. J., geb. 1891, Maurer, offenbar schon 1916 durch Granatsplitter in der Wand des linken Ventrikels verwundet, jedoch 1934 zufällig erstmalig festgestellt. Aus psychologischen Gründen wurde dem Patienten keine Mitteilung gemacht. Beobachtung Nr. 60: E. K., geb. 1898, Klempner, 1918 durch Granatsplitter an Hals und Brust verletzt, nach 6 Tagen wurde röntgenologisch im Herzschatten ein Granatsplitter in der hinteren unteren Wand des linken Ventrikels festgestellt, der die Herzaktion mitmachte. Guter Heilungsverlauf und bis 1935 keine Herzbeschwerden.

J. Schütze berichtet auch von 2 Fällen von Granatsplittersteckschuß, die mit geringen Erscheinungen reaktionslos einheilten.

Koch teilt einen Fall mit, in dem das Geschoß zuerst Beschwerden machte, dann aber auch folgenlos einheilte und später nie Beschwerden verursachte.

Fragen wir nun nach der Verteilung des Geschoßsitzes auf die verschiedenen Herzteile, so finden wir hierbei die Mei-

nungen geteilt. Nach einer hier folgenden Tabelle von Steffens ist der linke Ventrikel am häufigsten direkt getroffen, dann folgen der rechte Ventrikel und dann der rechte Vorhof, während der linke Vorhof nur einmal resp. gar nicht als Geschoßsitz gefunden wurde.

Geschoß-Sitz.

	l. Ventr.	r. Ventr.	l. Vorhof	r. Vorhof
Steffens	18 47,3%	8 21%	1 2,6%	7 18,4%
Andere Autoren nach Steffens	33 46,4%	21 29,5%	0 0%	6 8,4%

Giercke äußert sich über die verschieden starke Beteiligung der Herzabschnitte wie folgt: „Da fast die ganze Vorderfläche des Herzens durch den rechten Ventrikel gebildet wird, und dieser daher ohne Durchbohrung anderer Organe am leichtesten erreichbar ist, ist es einleuchtend, daß er bei den Schußverletzungen des Herzens am häufigsten betroffen ist; nächstdem weist der linke Ventrikel die größte Zahl der Verletzungen auf."

Nach Rehn ist der rechte wie der linke Ventrikel fast gleich viel getroffen. Alle Autoren stimmen darin überein, daß die Vorhöfe nur einen kleinen Anteil an den Verletzungen haben. Am wenigsten — bei Rehn überhaupt nicht — finden wir den linken Vorhof als Sitz eines Geschosses.

Zeichnet man beispielsweise eine größere Anzahl von Geschossen, deren Sitz genau im Herzen lokalisiert ist, in ein Herzschema ein, so ist sehr eindrucksvoll zu sehen, wie die Häufigkeit des Geschosse nach der Herzbasis und hier wieder nach dem linken Ventrikel hin zunimmt.

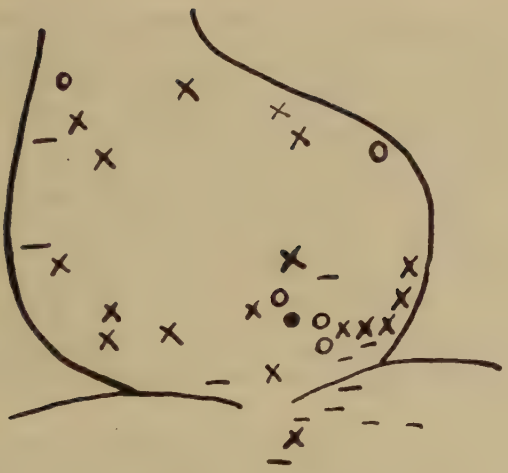

— Infanteriegeschoß
× Granatsplitter
● Revolvergeschoß
o Schrapnellkugel

Herzschema im Sagittalschnitt mit eingezeichneten Steckgeschossen (nach Steffens).

Für die Tatsache, daß einmal ein Herzschuß überlebt wird und das andere Mal zum Tode führt, ist wohl auch die von Borst bestätigte Annahme berechtigt, daß im Augenblick der Verletzung des Herzens die Systole günstigere Bedingungen bietet als der Zustand der Diastole. Franz vertritt in seinem Lehrbuch der Kriegschirurgie (1936) die gleiche Auffassung. Es heißt dort: „Die diastolisch gefüllten Kammern sind hinsichtlich der hydrodynamischen Sprengwirkung und des Austritts des Blutes in den Herzbeutel weit gefährdeter, als die „systolisch kontrahierten, weniger gefüllten Herzen."

Die primäre Mortalität bei Herzsteckschüssen beträgt nach Franz aus dem amerikanischen Sanitätsbericht 60% und nach Simons 61%. Obwohl diese Zahl zweifellos sehr hoch ist, läßt sich doch keine zahlenmäßig genaue Angabe darüber machen, denn abgesehen von den sofort Gestorbenen wird lange nicht jeder Herzschuß im Kriege als solcher erkannt.

Tritt der Tod infolge der Verwundung nicht sofort ein, dann bedrohen in erster Linie die verschiedenen Frühsymptome, vor allem in Gestalt abundanter Blutungen — meist nach innen — das Leben des Verletzten. Franz berichtet in Übereinstimmung mit den meisten Autoren, daß bei Verletzungen des Herzens für kürzere Zeit Bewußtlosigkeit eingetreten sei. Jedoch scheint es nicht die Regel zu sein. O. Riethus behauptet, die wichtigste Vorbedingung für den glücklichen Ausgang der Herzverletzungen bilde immer ein tiefer, längere Zeit anhaltender Kollaps. (Sein Patient war zwei Stunden lang nach der Verletzung noch pulslos.) Dieser günstige Einfluß eines schweren Kollapses auf den Verlauf von Herzverletzungen war schon den älteren Ärzten bekannt. Boerhave und Pirogoff forderten den energischen Aderlaß und Dupuytren verordnete, daß den Kranken nur die unbedingt zum Leben notwendige Blutmenge erhalten bleiben sollte.

In vielen Fällen werden weder subjektive noch objektive Frühbeschwerden vom Herzen her gefunden, und auch Steffens gibt neuerdings diejenigen, die von Frühsymptomen frei waren, mit 65% an. Jedoch muß man bei der Bewertung vorsichtig sein, da wir, wie schon anfangs erwähnt, fast ausnahmslos außer der Herzverletzung auch eine gleichzeitige Lungenverletzung haben, die gleichzeitig einen Hämatothorax verschiedenen Grades verursacht hat. Die Herzbeschwerden werden in solchem Fall dann leicht von den Störungen von seiten der Lunge überdeckt. Objektive Störungen finden sich nur vereinzelt in Form von Extrasystolie und Tachykardie, und nur bei einem kleinen Teil der Verletzten bestehen klinische Zeichen einer Perikarditis. Im Ganzen sehen wir also eine Symptomenarmut des Frühkrankheitsbildes der überlebenden Herzschußverletzten, die wir ja auch von Koch festgestellt finden.

Ganz anders verhält es sich mit den Spätsymptomen nach Herzsteckschuß. Hier werden, wie schon eingangs erwähnt, nur in 13% der Fälle keine subjektiven Beschwerden gefunden, jedoch ist auch hierbei ein ausgesprochener Mangel an objektiven Krankheitszeichen festzustellen.

Unter den subjektiven Spätbeschwerden wollen wir die größte Gruppe, die rein psychogenen Fälle, klar abtrennen. Am besten erkennt man diese Art daran, daß das Auftreten der Beschwerden zeitlich genau an den Augenblick gebunden ist, in dem der Verletzte Kenntnis von einem bei ihm vorliegenden Herzsteckschuß erhielt. Steffens berichtet einen frappanten Fall, wo ein Verletzter seit 1919 infolge „Herzsteckschuß" 50% Minderung und dann, angeblich durch zunehmende Beschwerden vom Herzen aus, schließlich 90% Minderung der Erwerbsfähigkeit zugebilligt erhielt, und bei dem man bei einer Nachuntersuchung

1935 feststellte, daß das Geschoß gar nicht im Herzen, sondern in der Lunge saß!

Es erhebt sich nun auf Grund analoger Erfahrungen die Frage, ob man nicht dem Geschoßträger lieber die Wahrheit zu seinem Besten vorenthalten soll. Für jeden veralteten Steckschuß ist es wohl als durchaus richtig anzusehen. Sonst sollte sich der Arzt, wenn möglich, nicht näher auslassen und eben nur von „Bruststeckschuß" sprechen. Steffens und Koch stehen hier auf dem gleichen Standpunkt, während Kalefeld im Gegensatz dazu meint, man müsse den Patienten unbedingt aufklären, und ihn durch Rat und Tat so beruhigen, daß es nicht zu einer traumatischen Hysterie käme. Bemerkenswert und warnend ist die Erfahrung, die Syller machte, daß nämlich die subjektiven Beschwerden nach Herzsteckschuß häufiger nach Kriegs- als nach Friedensverletzungen beobachtet werden, eben nur aus dem Grunde, weil die Kriegsverletzung entschädigungspflichtig ist und die andere nicht. Und es sei auch hier wieder erwähnt, daß die Neurologen und Psychiater vor der Einführung der sozialen Gesetzgebung nicht das Bild der „traumatischen Neurose" oder der „Rentenneurose" kannten.

Es ist wohl im wesentlichen ein Gefühl der Unsicherheit über die tatsächlich vorhandenen und drohenden Gefahren, die manchem Gutachter, der nur vereinzelte Fälle von Herzsteckschüssen gesehen hat, zu der Überbewertung jener psychogenen Beschwerden verleitet.

Wie schon oben erwähnt, sind aber auch die objektiven Spätsymptome nur sehr gering. In den meisten Fällen fehlen sie überhaupt ganz. Selten wird Tachy- oder Bradykardie beobachtet. Häufiger, in ca. 13% (nach Steffens), wird eine leichte Myokardschädigung im Elektrokardiogramm gefunden, jedoch ohne abweichenden organischen Befund am Herzen. In seltenen Fällen kommt es auch zu Geräuschen am Herzen und zur Herzvergrößerung. Es stehen sich also im Früh- und Spätstadium subjektive und objektive Krankheitszeichen jeweils unterschiedlich gegenüber. Die subjektiven Beschwerden im Spätstadium sind trotz des Fehlens jeglichen Befundes als glaubhaft anzusehen und auf gewisse Reizzustände der autonomen Zentren, hervorgerufen durch die Wirkung des Fremdkörpers, zurückzuführen. Die objektiv im E. K. G. nachweisbare Myokardschädigung, die sich nur bei einer sehr kleinen Gruppe der Verletzten findet, ist wohl als Folge einer Herzschwiele zu erklären.

Die gute Prognose der veralteten Herzsteckschüsse ist aber auch noch von verschiedenen anderen Seiten aus bedroht. Am häufigsten ist die Angst vor der Aneurysmenbildung mit nachfolgender Herzruptur verbreitet. Obwohl schon G. Fischer in seiner Arbeit die Spontanheilung der Herzsteckschüsse über 10% schätzte, hielten V. Manteuffel und Hofmann noch zu

Beginn des Weltkrieges an der Auffassung fest, daß jeder derartige Verletzte ohne operativen Eingriff verloren sei. Nach dem heutigen Stande unseres Wissens über diese Vorkommnisse können wir sagen, daß zwar für Frühfälle diese Befürchtung zu Recht besteht, daß sie aber für veraltete Steckschüsse nie in Betracht kommt.

Wie fest die Einkapselung eines Fremdkörpers in der Herzwand sein kann, beweist die Tatsache, daß ein Infanteriegeschoß nach Freilegung des Herzens nicht entfernt werden konnte, wie Thöle und Jänkel berichteten. Noch eindrucksvoller gestaltet sich das Bild der festgefügten Einkapselung in einem Fall von Mirza-Avakian, wo das Projektil so fest in der Herzwand eingekapselt war, daß es trotz energischen Ziehens nicht herausgebracht werden konnte, weshalb sich der Operateur entschloß, das mithin ungefährliche Geschoß in seiner jetzigen Lage zu belassen, da es doch nicht die Gefahr einer Ruptur oder Wanderung bot.

Die Geschoßwanderung ist auch eine, besonders bei den Laien sehr verbreitete Befürchtung. Es läßt sich nicht leugnen, daß sie zweifellos vorkommt, aber sie ist doch höchst selten im Vergleich zu der Häufigkeit der Steckschüsse im Herzen. Die Wanderung ist an gewisse Bedingungen — vor allem Gewebsart, Geschoßart und Infektion — gebunden, die im Herzmuskel kaum oder überhaupt nicht gegeben sind. Im Herzmuskel liegt das Geschoß fest und sicher eingekapselt, wie es Koch, Giercke und andere immer wieder betonen. Nach Steffens, der über 109 Fälle mitteilte, ist die Befürchtung einer Geschoßwanderung bei veralteten Herzsteckschüssen überhaupt nicht berechtigt, da er in keinem Fall eine Geschoßwanderung sah. Am Blutdruck kann man bei Herzsteckschußverletzten auch keinen auffälligen Befund, weder zur Hyper- noch zur Hypotonie hin, feststellen.

Auch die häufig erörterte und vielumstrittene Frage der Bleivergiftung bei Vollbleigeschossen darf bei den Späterscheinungen von Spätschüssen nicht vergessen werden, und man sollte stets an diese Komplikation denken und nach den typischen Manifestationen wie Bleisaum, Blutarmut, Magenerscheinungen (Dispepsie) Koliken, Neuralgien oder Lähmungen fahnden. Am besten untersucht man dann das Blut zur Sicherung der Diagnose auf basophile Granula. Braatz beschrieb 1907 einen Fall von Bleivergiftung bei Steckgeschoß. Jeder Arzt sollte natürlich diese Dinge kennen, aber er sollte gleichzeitig auch wissen, daß sie zu den seltensten Vorkommnissen gehören. Auch Klein hat einen Fall von Bleivergiftung mit diesbezüglicher Aetiologie mitgeteilt. In der Weltliteratur fanden sich nach Haagen bis 1927 freilich im ganzen nur 8 Beobachtungen. Unsere heutigen Hartbleigeschosse sind für die Körpersäfte nicht so leicht angreif-

bar und löslich, wie etwa die früheren primitiven, manchmal selbst gegossenen Bleigeschosse. Wenn wir nun die Spätsymptome der alten Herzsteckschüsse zusammenfassen, so können wir sagen, daß die veralteten Fälle, d. h. solche, die jahrelang (5—20 Jahre), beschwerdefrei blieben, eine verhältnismäßig günstige Prognose haben, und daß man sie in der überwiegenden Mehrzahl als „folgenlos ausgeheilt" bezeichnen kann. Bestärkt und belegt wird diese Tatsache vor allem auch durch die praktische Erfahrung, daß immer wieder hier und da ein Sektionsfall auftaucht, der als reine Zufallsbeobachtung einen viele Jahre alten Herzsteckschuß zeigt, der nie als solcher zu Lebzeiten bekannt war. Lëpage (1930) berichtet von einem solchen Vorkommnis, wo man zufällig bei einer an Genital-Ca verstorbenen Frau ein Geschoß im Herzen fand. Von einer Verletzung, von der auch keine Hautnarbe zu finden war, war nichts bekannt. Der Schuß wurde später dem zweiten der drei Ehemänner zugeschrieben und demnach zehn Jahre zurückverlegt. Die Frau hatte nie über Herzbeschwerden geklagt.

Die Spätmortalität bei Herzsteckschüssen ist erklärlicherweise nur sehr gering. Steffens hat bei seinem Material nur zwei Fälle, wo man den Tod noch nach elf und sechzehn Jahren auf das Geschoß beziehen konnte.

Wir wollen nun abschließend auch noch zur Frage der Operation bei Herzsteckschüssen Stellung nehmen. Heute können wir feststellen, daß seit jener ersten Herznaht von Rehn in Frankfurt die Sterblichkeitsziffer nach dieser einschneidenden Operation von Jahr zu Jahr gesunken ist. Auf die Technik der Operation soll hier nicht näher eingegangen werden. Bei schweren klinischen, d. h. lebensbedrohenden Zuständen, sollte man sich als ultima ratio doch immer zur Operation entschließen. Wenn man eine Statistik von Hesse ansieht (79 Fälle), der nach Herznaht 77,2% vorzügliche und 22,7% bedingt gute und von diesen nur 2,7% Mißerfolge verzeichnet, dann kann man doch die Dauererfolge nach Herznaht als durchaus günstig und zuverlässig bezeichnen.

Die sichere Diagnose einer Herzverletzung gibt allein noch keine Indikation zur Operation. Angesichts der immerhin zahlreichen Spontanheilungen von Herzwunden (10 bis 15%) und der noch hohen Mortalität (50—60%) der operativen Eingriffe, muß als generelle Indikation das vorsichtige Abwarten gefordert werden, bis das klinische Bild sich vollständig geklärt hat und die Indikatio vitalis sicher feststeht. Zu dieser Forderung großer Zurückhaltung bekennen sich auch unsere führenden Chirurgen (Rehn, Sauerbruch, Borchhard, Schmidden) und viele andere. Die operative Therapie beschränkt sich demnach auf die sicher erkannte Rose'sche Herztamponade und die sichtlich drohende innere Verblutung. Aber diese beiden Indi-

kationen sind auch zwingend, und der große Krieg brachte die Erkenntnis, daß bei der doch relativ häufigen Herztamponade von der Operation noch sehr wenig Gebrauch gemacht worden ist. Auch nicht die Schwere des Allgemeinzustandes sollte diese Indikation umstoßen, denn so manche Patienten sind in nahezu moribundem Zustand noch durch die Operation gerettet worden.

Speziell für Herzsteckschüsse gelten bei den gleichen Symptomen und diesbezüglich gestellten Indikationen dieselben Forderungen, jedoch sind hierbei die operativen Erfolge im Verhältnis zur Gesamtzahl noch weit geringer. Einige an großem Material von einem Engländer, Singleton (86 Fälle), und einem Russen, Sofoterow (110), und einem Deutschen, Steffens (109), festgestellten Resultate seien hier kurz in Form einer Tabelle wiedergegeben.

Heilungstabelle.

Durch Operation geheilt			Ohne Operation geheilt		
Singleton	Sofoterow	Steffens	Singleton	Sofoterow	Steffens
29	52	6	44	58	103
26%	65%	4%	56%	70%	88%

Übereinstimmende Resultate kann man aus dieser Tabelle nur sehr wenige entnehmen. Jedoch kann man bei allen Autoren gemeinsam den größeren Prozentsatz der konservativ Geheilten gegenüber den operativ Geheilten erkennen. Von ausschlaggebender Bedeutung bei der Gegenüberstellung der Zahlen bei den operativen Eingriffen der verschiedenen Autoren ist natürlich die jeweilige Indikationsstellung. Der Zeitpunkt der Operation, die Art der Verletzung und der Sitz des Geschosses sind hierbei die wichtigsten Faktoren. Natürlich ist die Prognose bei sofortiger Operation weitaus günstiger zu stellen, und Steffens betont andererseits, daß es direkt als ärztlicher Kunstfehler zu werten sei, wenn man einen alten Herzsteckschuß, ohne daß eine absolute vitale Indikation vorläge, operativ anginge. —

Zusammenfassend komme ich also zu folgenden Ergebnissen:

1. Der Herzmuskel zeigt eine sehr gute Tendenz, Fremdkörper reaktionslos und folgenlos einzuheilen.
2. Am besten ist die Prognose für folgenlose Einheilung nach Infanteriegeschossen (Stahlmantelgeschosse) und nach Granatsplittern.
3. Eindeutige klinische Symptome für Herzsteckschußverletzungen lassen sich nicht klar herausstellen.

4. Wenn man in Früh- und Spätkrankheitszeichen trennt, sieht man, daß die Frühsymptome geringer sind, als die späten, vor allem, was die subjektiven anbetrifft.
5. Die frühen Gefahren bei Herzsteckschüssen sind sehr mannigfaltig. Sie bedrohen das Leben auch noch nach Überstehen des ersten Kollapses.
6. Die späten Gefahren werden oft durch die subjektiven Beschwerden zu hoch eingeschätzt.
7. Die Spätmortalität nach Herzsteckschüssen ist auch ohne Operation gering.
8. Die Operation ist nur bei zunehmenden Beschwerden und vitaler Indikation angezeigt.
9. Die Resultate nach Operation und nach Spontaneinheilung von Fremdkörpern sind fast gleich.
10. Ein veralteter Herzsteckschuß bedeutet also im Ganzen keine Gefahr für den Träger.

Zum Schluß möchte ich Herrn Professor Dr. Merkel für die Überlassung der Arbeit meinen Dank aussprechen.

Literatur.

Anitschkow: Myotyten. Zieglers Beiträge z. path. Anatomie 55. 1913.

Barilari, M. J.: Über einen Fall von Lungenherzsteckschuß mit beginnender Einheilung des Projektils. Inaug.-Diss. Heidelberg 1915.

von Baeyer: Fremdkörper im Organismus. Beitr. z. klin. Chir. Bd. 58 1908, H. 1, S. 6.

Binaghi, R.: Über die Wirkungen von Fremdkörpern auf den tierischen Organismus. Virchow's Arch. Bd. 156. 1899. S. 245.

Borchard, A.: Über Lungenschüsse. Volkmanns Samml. klin. Vortr. 1917, S. 1275. Chir. Nr. 200.

Borst, M.: Pathol. anatom. Erfahrungen über Kriegsverletzg. Volkmanns Vorträge 1917, Nr. 735 (Chir. Nr. 201).

Borst, M.: Demonstrationen eines Herzschusses auf der Kriegschir. Tagung in Brüssel am 7. 4. 1915. Münchn. Med. Woche (Feldbeilage) 1915, S. 603.

Braatz, E.: Bleivergiftung durch die Geschosse nach Schußverletzung. (36. Chir. Kongr. am 3. 4. 07, Münchn. Med. Woche 1907, S. 1081, Nr. 22.)

Brüll: Zur Kasuistik der Herzsteckschüsse. Inaug.-Diss. München 1924.

Dietrich, W.: Ein Fall von Herzwandsteckschuß. Münchn. Med. Woche (Feldbeilage) 1915, Nr. 43, S. 1484.

Dominikus, F.: Über Herzschüsse mit besonderer Berücksichtigung der Verschleppung der Geschosse. Inaug.-Diss. München 1917.

Fahr: Herz im Kriege. Schjernings Handbuch 1920, 8. Bd.

Finsterer, H.: Herznaht bei Schußverletzung. Münchn. Med. Woche 1914, Nr. 13, S. 736.

Franz: Lehrbuch der Kriegschir. Verl. Julius Springer 1936.

Giercke, H. W.: Die Kriegsverletzungen des Herzens, Veröffentl. aus d. Kriegs- u. Konstitutionspathologie, 2. Bd., H. 1, 1920.

Götze, O.: Die Kriegsverletzungen der Brust. Lehrbuch der Kriegschir. von Borchard-Schmidden. 1937. Kap. 18. S. 515.

Haberland, F. H. D.: Geschoßwanderung. Zentralblatt für Chir. 1938, Nr. 30, S. 1655.

Hesse: Dauerresultate der Herznaht. Zentralblatt f. Chir. u. Gr. 1927.

Hildebrandt, O.: Kriegschir. Erfahrungen und Beobachtungen im Felde und in der Heimat. Volkmanns Vortr. Nr. 726/727 (Chir. 196, 197, 1917).

Kiederlin, E.: Über embolische Projektionsverschleppung. Inaug.-Diss. München 1916.

Klein: Über die Bleivergiftung unter besonderer Berücksichtigung einer solchen nach einem Herzsteckschuß. Psych. Arch. 94, 1931.

Klose: Über die Regeneration des Herzmuskels. Zentralblatt f. Chir. 1920. 121. S. 223.

Koch: Über Herzsteckschüsse. Bruns Beiträge 1921, Bd. 123, S. 266.

Marchand, R.: Prozeß der Wundheilung. Stuttg. 1901, Art. 26.

Merkel, H.: Schußverletzg. ctr. der Brustorgane. Handbuch der ärztl. Erfahrungen im Weltkrieg 1914/18. Schjernings Handb. 1921. Bd. 8.

von Oppel, W.: Beitr. z. Frage der Fremdkörper im Herzen. Arch. f. klin. Chir. Bd. 63 1901, S. 87.

Rehn, L.: Die Kriegsverletzungen des Herzens u. des Herzbeutels. Schjernings Hdb. der ärztl. Erfahrungen 1914/18 Bd. 1, Chir. 799.

Riethus, O.: Über einen Fall v. Schußverl. d. Herzens mit Einheilung des Projektils, nebst experimentellen Untersuchg. über Fremdkörper i. Herzen. Dtsch. Zeitschrift f. Chir. Bd. 67. 1902, S. 414.

Saltner, L.: Über Spätfolgen der zunächst nicht tödlichen Stich- und Schußverletzungen des Herzens. Inaug.-Diss. München 1931.

Samolewitz, E.: Über das Einheilen von Fremdkörpern im Herzen mit besonderer Berücksichtigung der Röntgendiagnostik. Inaug.-Diss. Brl. 1918.

Schütze, J.: 2 Fälle von Granatsplitter im Herzen. Dtsch. Med. Woche 1916, Nr. 17, S. 515.

Steffens, W.: Herzsteckschüsse. (Beobachtg. durch fast zwei Jahrzehnte an 109 Schußverletzten d. Weltkr.) Verl. G. Thieme, Leipzig 1936.

Syller: Zur Behandlung veralteter Herzsteckschüsse. Klin. Wochenschr. Nr. 16. 1927.

Wachsmut, W.: Das Steckgeschoß. Lehrb. d. Kriegschir. von Borchard/Schmidden, Kap. 4, S. 88.

Walcher: Geschoßembolie. Zentralblatt für Chir. 1932, Nr. 20, S. 1220.